



**МИНИСТЕРСТВО
СЕЛЬСКОГО ХОЗЯЙСТВА
РОССИЙСКОЙ ФЕДЕРАЦИИ
(Минсельхоз России)**

ДЕПАРТАМЕНТ ВЕТЕРИНАРИИ

107139, Москва, Орликов пер., 1/
Для телеграмм: Москва, 84
Минроссельхозпрод
Телекс: 417738 ЛЕН
Телефон: 975-58-50



Заместитель руководителя
Департамента ветеринарии

Б.В. Селиверстов

11.09.00 г. № 13-7-2/2137

На _____ № _____

МЕТОДИЧЕСКИЕ УКАЗАНИЯ
по патоморфологической диагности-
ке болезней животных, птиц и рыб
в ветеринарных лабораториях

1. Общие положения

Патологическая морфология, как метод исследования в ветеринарной лабораториях занимает особое место. Во-первых, только патоморфология устанавливает развитие общепатологических процессов (дистрофии, воспаления, расстройства кровообращения, процессы регенерации, развитие опухолей, пороки, уродства и др.). Во-вторых, патологоанатомическое исследование трупов или внутренних органов - это начальный этап в цепи последующих исследований (бактериологических, вирусологических, биохимических, токсикологических и др.), в комплексе с ними позволяет достоверно диагностировать многие болезни, а с использованием гистологического метода - около 40 болезней животных и птиц, что обусловлено "Методическими указаниями по проведению обязательного минимума исследований в ветеринарных лабораториях при диагностике болезней животных", утв. ГУВ МСХ СССР 24.06.1971 г., другими нормативными документами.

В ветеринарную лабораторию направляют трупы, внутренние органы целиком или частью (обобщенное название "патологический материал", "патматериал") для исследования с целью определения, установления причины заболевания или гибели животных, птицы и рыбы при подозрении на инфекционную, инвазионную болезнь, отравление или нарушение обмена веществ.

Патологоанатомическое исследование проводят в специальном помещении, вскрыточной. Общая площадь вскрыточной должна быть не менее 20 м², с хорошей освещенностью, вентиляцией, с...

Копия вер
Начальник отдела
кадров



Селиверстов

допроводом с кранами для холодной и горячей воды, канализацией. Устанавливаются 1-2 стола из нержавеющей стали или иного материала для вскрытия. Основное требование, чтобы столы можно мыть и дезинфицировать. Помещение вскрыточной оснащают бактерицидными лампами, холодильной камерой (шкафом), создают запас дезинфицирующих средств.

Патологоанатомическое исследование проводят с соблюдением мер личной профилактики. В распоряжении патологоанатома (вскрывающего) должен быть необходимый набор спецодежды (халат), спец. обуви (сапоги резиновые, калоши или др.), предметов спец. защиты (клеенчатый фартук, клеенчатые нарукавники, колпак или козырек, анатомические или хирургические перчатки, защитные очки, маска). На случай поступления патматериала, зараженного возбудителями II группы (по медицинской классификации), должно быть предусмотрено наличие защитного костюма типа "Кварц". Для дезинфекции рук, одежды, инструментов должны быть всегда свежеприготовленные дезрастворы, а также туалетное и хозяйственное мыло, полотенце. Необходимо иметь аптечку с настойкой йода, бактерицидным пластырем, клеем БФ-2, перевязочным материалом и др. В случае травмы (ранения) рук вскрытие следует немедленно прекратить, из ранки выжать как можно больше крови, ранку продезинфицировать (настойкой йода, спиртовым раствором бриллиантовой зелени или др.), заклеить (коллоидом, целлоидином, клеем БФ-2, лейкопластырем или др.), при необходимости наложить повязку. Затем надевают другие перчатки и продолжают вскрытие.

2. Методы вскрытия трупов животных, птиц и рыб

Существует два основных метода вскрытия:

а) метод полной эвисцерации, когда органы шеи, грудной, брюшной и тазовой полостей выделяются из трупа целиком, без рассечения, в виде одного анатомического комплекса;

б) метод частичного рассечения анатомо-физиологических систем (отдельно органы дыхания, желудочно-кишечный тракт, паренхиматозные органы и т.д.).

Первый метод применяют в основном при вскрытии мелких, а второй - крупных животных. Иногда исследования органов проводят на месте их анатомического расположения.

Последовательность вскрытия полостей, выделения и исследования органов определяет вскрывающий в каждом конкретном случае в зависимости от анамнестических данных, анатомо-физиологических особенностей животного, результатов предварительного осмотра трупа и др. Соблюдается следующая последовательность вскрытия трупа:

- Наружный осмотр. Обращают внимание на положение трупа, выраженность трупного окоченения, состояние наружных покровов, естественных отверстий, видимых слизистых оболочек, наружных половых органов, состояние подкожной клетчатки, скелетной мускулатуры, поверхностных лимфоузлов. Определяют пол, породу, масть, отметины, размеры, примерный возраст, убитость. Затем устанавливают выраженность трупных изменений (охлаждение, трупное окоченение, трупные пятна, трупное разложение).

- Внутренний осмотр. Труп придают определенное положение, в зависимости от вида животного и его размеров. Мелких животных вскрывают в спинном, крупных - в полубоквом или боквом положении. Перед вскрытием брюшной полости у самок отделяют молочную железу, у самцов - наружные половые органы.

Трупы лошадей вскрывают в правом боквом положении, учитывая, что толстый отдел кишечника расположен преимущественно в правой половине брюшной полости. Вскрытие начинают с отделения левых грудной и тазовой конечностей. Разреза-

ют кожу и брюшную стенку по белой линии, другой разрез - поперечный вдоль реберной дуги или перпендикулярно до поясничных мышц. Обращают внимание на содержимое брюшной полости, положение органов, вздутие кишечника и др. Отделяют мышцы от грудной клетки и делают два распила ребер: один на границе с головками ребер и второй отступя 5-6 см от грудной кости. Отделяют всю левую грудную стенку. Обращают внимание на содержимое грудной полости, положение органов и др. Для вскрытия ротовой полости удаляют нижнюю челюсть.

Дальнейшее патологоанатомическое исследование проводят по общепринятой схеме.

Трупы крупного рогатого скота вскрывают в левом боковом или полубоковом положении, учитывая, что объемистый рубец находится в левой половине брюшной полости. Вскрытие брюшной и грудной полостей производят так же, как у лошади.

Трупы свиней вскрывают в спинном положении. Вскрывают и осматривают брюшную, грудную и ротовую полости, далее по общепринятой схеме.

Трупы собак, кошек, пушных зверей вскрывают в спинном положении.

Трупы птицы вскрывают в спинном положении. Проводят внешний осмотр, обращают внимание на пол, возраст, размеры тела и вес, упитанность, телосложение, состояние оперения, состояние слизистых оболочек и др.

Возраст у птиц определить бывает трудно. Обычно о нем судят по оперению, так как рост пера подчиняется определенному ритму, отставание в развитии птицы не препятствует росту пера. По этому признаку возраст у птицы можно определить с большой точностью.

Таблица №1

Развитие оперения в зависимости от возраста цыплят.

Состояние оперения	Возраст (дней)
Тушка покрыта эмбриональным пухом, в крыльях насчитывается 3-5 перьев.	1-3
Крылья доходят до хвоста	8
Оперяются плечи.	8-12
Появляются перья по обе стороны груди	13-16
Оперяется спина, и появляются перья на загривке и голени. Хвост поднимается кверху.	21
Оперяется задняя сторона шеи, вырастают маховые перья первого порядка.	35
Оперяются голова и нижняя часть туловища.	42

После седьмой недели жизни точно возраст определяют по смене маховых перьев.

В крыле десять маховых перьев первого порядка. Через каждые две недели последовательно выпадает одно маховое перо, начиная с внутреннего.

Можно также использовать характерные отличительные признаки молодых и взрослых птиц.

Основные отличительные признаки молодых и взрослых птиц.

До одного года	Старше одного года
Клюв: мягкий, рог светлый	Твердый, рог темный
Когти: мягкие, короткие, остроугольные.	Твердые, длинные, по краям закругленные.
Кожа: тонкая, нежная, белая, особенно под крыльями и на внутренней поверхности бедер.	Толстая, грубая, желтоватая, особенно у птиц старше 2 лет.
Чешуя ног: гладкая, блестящая.	Шероховатая, у птиц старше 2 лет желтоватая.
Кольца трахеи: легко сдвигаются	Кости твердые, негибкие, неподвижные (особенно у водоплавающей птицы).
Гребень: тонкий, гладкий, к 11-12 мес. полностью развит	Толстый, шероховато-бугристый, окрашен несколько бледнее, с легким синеватым оттенком.
Шпоры у петуха: до 5 мес. едва заметные, к 7 мес. достигают в длину 3 мм (без ороговевшего конца).	Длинные (до 10 мм), с ороговевшим концом. После 2 лет достигают 27 мм и изогнуты кверху.
Перья: (утка, гусь) нежные, пух исчезает после 2,5 мес.	Грубые
Ногти: (индейка) черные	В два года – серо-черные, в 3 года – розово-красные.

Следует обращать внимание на состояние кожи и кожных образований. Проверяют наличие кровоизлияний, сыпи, новообразований, ранений и др. Местные припухлости кожи могут быть связаны с развитием опухолей, что имеет диагностическое значение.

Для вскрытия грудобрюшной полости удаляют перо и пух с шеи, груди и живота, обнаженную поверхность кожи смачивают водой или дезинфицирующей жидкостью для того, чтобы мелкий пух и перо не прилипали к коже и не разлетались в воздухе. Делают разрез кожи по средней линии от подкловья до ануса и осторожно снимают кожу по обе стороны от разреза. Отпрепаровывают кожу с конечностей, предварительно сделав к ним перпендикулярные разрезы от белой линии. Взяв рукой за конечности, вылушивают бедренную кость из тазобедренного сустава с одной и другой стороны. Теперь труп будет лежать в спинном положении без дополнительной фиксации. Разрезают брюшные мышцы от конца грудной кости до ануса. Затем от конца грудной кости ножницами вправо и влево делают разрез до подреберья. Отделяют грудную кость, глубоко подрезая грудные мышцы, отростки грудной кости, стерральные ребра, кароидную кость и ключицу.

Осмотр органов производят по общепринятой схеме.

Патологоанатомическое исследование рыбы имеет важное диагностическое значение при большинстве болезней. Для вскрытия отбирают свежие трупы (жабры без признаков разложения) или живых больных рыб. В последнем случае рыбу обездвиживают: усыпляют гипнодиллом (5–10 мг/л), хлоралгидратом (2–4 мг/л); разрушают спинной мозг иголкой или разрезом позвоночника в области затылка.

Патологоанатомическое исследование рыбы начинают с наружного осмотра, обращая внимание на состояние внешних покровов, плавников, глаз и др. Удаляют жаберные крышки, обнажают жабры. Отмечают изменение их окраски, рисунка, наличие кровоизлияний, очагов некроза, цист паразитов и т. д. Ножницами отрезают 2–3 дужки

и просматривают под лупой. При необходимости отдельные лепестки исследуют под микроскопом, для чего их помещают на предметное стекло, накрывают покровным. Определяют толщину складок, выявляют патологические изменения жабер. Брюшную полость рыб вскрывают путем разреза брюшной стенки по белой линии впереди от анального отверстия до области межжелудочного пространства. Вторым полудлунным разрезом, проходящим по уровню боковой линии, отсекают брюшную стенку, обнажая внутренние органы.

Осматривают брюшную и сердечную полости, обращая внимание на расположение органов, наличие жидкости, ее количество, цвет, запах, консистенцию, или газа, паразитов, внешний вид внутренних органов. У половозрелых особей отделяют гонады, отмечая при этом имеющуюся патологию: цвет, кровоизлияния, наличие мертвых икринок и др. Затем надрезают кишечник в области псевдодиафрагмы и ануса и извлекают весь комплекс внутренних органов. Отделяют желудок, кишечник, печень с желчным пузырем, селезенку. Отделяют плавательный пузырь и осматривают почки. Отмечают их размеры, консистенцию, цвет, кровенаполнение, наличие кровоизлияний, очагов некроза, рисунок на разрезе и др. Кишечник вскрывают, промывают в воде и просматривают состояние слизистой, учитывают количество гельминтов и др. При осмотре сердца отмечают размер, форму, состояние миокарда, степень наполнения полостей кровью, ее свертываемость, наличие сгустков, кровоизлияний. При осмотре плавательного пузыря отмечают форму, толщину и прозрачность оболочек, наличие кровоизлияний, пятен гемосидерина, экссудата или гноя в полости и т. д.

Черепную коробку вскрывают с помощью четырех разрезов: два боковых проходят от носовых ямок до затылочной области, третьим отсекают крышку у носовых ямок, четвертым — в области затылка. Осматривают оболочки головного мозга, характеризуют состояние вещества мозга.

При осмотре скелетной мускулатуры обращают внимание на цвет, консистенцию, наличие кровоизлияний, отеков, припухлостей, цист паразитов и др.

Результаты патологоанатомического исследования вместе с клиническими симптомами составляют комплекс признаков, на основании которых устанавливают диагноз, непосредственную причину заболевания и гибели рыб. В сомнительных случаях данные патологоанатомического исследования уточняют гистологическим исследованием патматериала.

2.1. Протоколирование вскрытия. Это письменное изложение всех тех отклонений от нормы или изменений, которые были отмечены при наружном осмотре трупа, вскрытия полостей и исследовании органов, равным образом - при исследовании отдельно представленных внутренних органов или их частей (кусочков), объединенных термином "патматериал". Записи должны быть точными и объективными. .

Письменное изложение результатов патологоанатомического исследования ведут в форме протоколов (можно использовать готовые бланки) или в форме отдельной записи. При вскрытии теленка, подсвинка, овцы, трупа животных других видов или отдельных птиц, доставленных в лабораторию для исследования, протокольные записи делают по каждому вскрытию, отдельной экспертизой. Если в лабораторию доставляют несколько поросят, щенков зверей, взрослых птиц или молодых для одних и тех же целей исследования (отравление, подозрение на инфекцию и др.), протокольную запись можно делать одну на всю группу с указанием количества трупов или убитых животных, количества экспертиз (например, эксп. №1-7). При этом всю группу условно нумеруют, отмечают схожие патологоанатомические изменения или какие-либо особенности у отдельных трупов.

2.2. Правила отбора и доставки патологического материала для гистологического исследования. Для гистологического исследования отбирают кусочки печени, почек,

селезенки, легких, сердца, лимфоузлы, участки кишечника. Для диагностики ряда заболеваний пробы отбирают из головного мозга, других тканей.

Патматериал отбирают от свежих трупов или убитых животных. Из разных участков патологически измененных органов (тканей) вырезают небольшие кусочки толщиной не более 2 см (в лаборатории из них вырезают кусочки не толще 1 см). Вместе с пораженной захватывают и непораженную ткань. Выбор направления разрезов зависит от особенностей микроскопического строения, характера поражения органа. Из почки, лимфоузла вырезают оба слоя, из печени, селезенки, легких - захватывают капсулу.

2.3. Отобранный материал тотчас помещают в фиксирующую жидкость. Для этого используют:

- Водный раствор продажного формалина (формалина 10-20 мл, воды водопроводной 90-80 мл.). Разводить формалин дистиллированной водой не рекомендуется;
- Этиловый спирт. Используется как абсолютный, так и 96°;
- Ацетон. Применяется при необходимости быстрого фиксирования ткани.

Для выявления тонких цитологических структур употребляются сложные фиксирующие жидкости:

- Жидкость Карнуа (спирт абсолютный 60 мл, хлороформ 30 мл, уксусная кислота ледяная 10 мл). Жидкость готовится перед применением;
- Жидкость Буэна (насыщенный водный раствор пикриновой кислоты 70 мл, формалин продажный 25 мл, уксусная кислота ледяная 5 мл). Жидкость готовится перед применением;
- Жидкость Мюллера (двухромовокислый калий 2,5 г., сернистый натрий 1,0 г., дистиллированная вода 100 мл.);
- Жидкость Орта (жидкость Мюллера 90 мл, формалин продажный 10 мл.);
- Жидкость Ценкера (жидкость Мюллера 100 мл. сулема 5,0 г., уксусная кислота ледяная 5 мл.). Уксусная кислота добавляется перед применением;

Патологический материал фиксируют в стеклянной, эмалированной, керамической или полиэтиленовой посуде. Объем фиксирующей жидкости должен быть в 10 или более раз превышать объем патматериала. Через сутки фиксирующую жидкость меняют. В ветеринарной лаборатории патматериал помещают в свежую фиксирующую жидкость.

Помещенный в фиксирующую жидкость патматериал отправляют в ветеринарную лабораторию. В холодное время года во избежание промерзания патматериал, профикированный в формалине, перекладывают в 30-50% - ный раствор глицерина, приготовленный на 10%-ном растворе формалина, или в 70° спирт, или в насыщенный раствор поваренной соли. При пересылке по почте профикированный патматериал упаковывают в полиэтиленовый пакет. Кусочки перекладывают марлей или ватой, пропитанные раствором формалина или смесями, исключающими промерзание. Пакет с материалом помещают в другой или третий пакеты, затем упаковывают в бандероль или посылку.

Патматериал, отправляемый на исследование, маркируют. В емкость с кусочками помещают этикетку из плотной бумаги с указанием животного и даты отбора проб. Надписи делают простым карандашом. Если в емкости материал от нескольких животных, то каждый из них помещается в марлевый мешочек (или узелок), вместе с материалом помещается своя этикетка.

Патологический материал, предназначенный для гистологического исследования, следует уплотнить, иначе нельзя изготовить тонкие (10-20 мкм) срезы. Уплотнение гомогенизирует (делает однородным) материал, скрепляет тканевые элементы.

Наиболее употребительными способами уплотнения материала являются парафин, целлоидин, лед, желатина. Применяются также гликоль полиэтилен (карбовакс), эфирный воск, метакрилат, полиэтилен гликоль в смеси с нитроцеллюлозой и др.

2.4. Заливка в парафин.

Парафин представляет собой плотную массу, состоящую из смеси высокомолекулярных предельных углеводородов. Получают парафин как путем очистки озокерита (земляной воск), так и перегонкой из разных сортов нефти - бурых углей, торфа, сланцев. Парафин не обладает запахом, вкусом, растворяется в хлороформе, ксилоле, бензоле, сероуглероде, эфире. В патолого-гистологической технике пользуются аморфными сортами парафина. Перед употреблением парафин гомогенизируют, т.е. придают парафину аморфность и пластичность посредством повторного, сильного нагревания (на водяной бане, в кипящей воде) и быстрого охлаждения в снегу или холодной воде. Для большей пластичности к продажному парафину добавляют до 5% пчелиного воска.

Порядок заливки в парафин:

- | | |
|---------------------|-----------|
| 1. Спирт 50° | 1-2 суток |
| 2. Спирт 75° | 1-2 суток |
| 3. Спирт 96° | 1-2 суток |
| 4. Спирт абсолютный | 1-2 суток |
| 5. Спирт-ксилол | 2-3 часа |
| 6. Ксилол | 2-3 часа |
| 7. Ксилол-парафин | 2-3 часа |
| 8. Парафин I | 4-6 часов |
| 9. Парафин II | 4-6 часов |

На I кусочек требуется 8-10 мл растворов.

Парафиновые блоки наклеивают на деревянные кубики, которые хранят в сухом месте.

2.5. Заливка в целлоидин.

Целлоидин представляет собой чистый сорт коллоидной нитроклетчатки.

Продаётся в виде пластин или стружки. До недавнего времени в качестве целлоидина использовали кино - рентгенопленку, легко воспламеняющуюся, т.е. имеющую нитроцеллюлозную основу.

Заливка в целлоидин является наиболее распространенным и удобным способом уплотнения, т.к. обеспечивается более быстрая проводка и приготовление срезов.

Порядок заливки в целлоидин:

- | | |
|---------------------|-----------|
| 1. Спирт 50° | 1-2 суток |
| 2. Спирт 75° | 1-2 суток |
| 3. Спирт 96° | 1-2 суток |
| 4. Спирт абсолютный | 1-2 суток |
| 5. Спирт-эфир | 1 сутки |
| 6. Целлоидин I | 3-4 суток |
| 7. Целлоидин II | 2-3 суток |

На I кусочек требуется 8-10 мл растворов.

Целлоидиновые блоки наклеивают на деревянные кубики, которые хранят в 70° спирте.

Лед в качестве уплотняющего средства применяют при изготовлении срезов на замораживающем микротоме.

Для гистологического исследования следует использовать только спирт этиловый ректифицированный ГОСТ 5962-67.

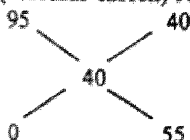
2.6. Приготовление спиртов различной концентрации

Для получения спирта	Нужно взять миллилитров							
	96° спирт	H ₂ O	90° спирт	H ₂ O	80° спирт	H ₂ O	70° спирт	H ₂ O
40°	42	58	44	56	50	50	57	43
45°	47	53	50	50	56	44	64	36
50°	52	48	56	44	63	37	71	29
60°	63	37	67	33	75	25	86	14
70°	73	27	78	22	88	12	-	-
80°	83	17	89	11	-	-	-	-
90°	94	6	-	-	-	-	-	-

Правило смешивания ("правило креста").

Требуемую концентрацию раствора спирта пишут в месте пересечения двух линий, а исходную концентрацию – у концов этих линий слева (большая – вверх, меньшая – вниз). Затем на каждой линии производят вычитание одного стоящего на ней числа из другого и разность пишут у свободного конца той же линии. Полученные числа (расположены справа вверх и вниз) указывают сколько весовых частей каждого раствора следует взять, чтобы получить раствор требуемой концентрации.

Пример: Для получения 40% - ного раствора спирта из 95%-ного следует взять 40 мл (весовых частей) 95%-ного спирта и 55 мл (весовых частей) воды



3. Специальная часть

3.1. Болезни бактериальной природы

Туберкулез животных.

При диагностике туберкулеза обязательному осмотру подвергают заглочные, подчелюстные, бронхиальные, средостенные, брыжеечные, надвымянные лимфоузлы, легкие, печень, селезенку, молочную железу, брюшину, кишечник.

Характерным патологоанатомическим признаком является туберкул (бугорок), инфекционная гранулема. Это округлые очаги, едва различимые глазом (субмиллиарные), размером с просыное зерно (миллиарные, от лат. *milium* - просо), до 1 см. и больше (солитарные). В центральной части очага находится серовато-белая некротическая масса - казеозный (от лат. *caseus* - творог) творожистый некроз, нередко с отложением извести. Вокруг некротического очага располагается типичная грануляционная ткань, состоящая из двух зон (от греч. *zone* - пояс): внутренний - из эпителиоидных и гигантских клеток, наружный - из лимфоидных клеток.

Исходя из анатомического строения легких, поражения туберкулезом проявляются в виде:

- ацинозной пневмонии (от лат. *acinus* - гроздь), в воспалительный процесс вовлекаются ацинусы, которые объединяют несколько альвеол;

- ацинозно-нодозной пневмонии (от лат. nodus - узел), в воспалительный процесс вовлекаются несколько ацинусов, образуются фокусы размером до 1 см., но меньше легочной дольки;

- лобулярной пневмонии (от лат. lobula - долька), возникающей при поражении в пределах легочной дольки, часто встречается у крупного рогатого скота и свиней;

- лобарной пневмонии (от лат. lobus - доля), характеризующейся казеозным некрозом целых легочных долей, чаще передних.

Нередко разные виды туберкулезной пневмонии наблюдаются в одном легком. При прорыве казеозной массы в бронхи (прорыв грануляционной зоны, при кашле и др.) образуются каверны (от лат. caverna - пещера) - кавернозная пневмония.

При поражении серозных покровов (плевры, брюшина, эпикард) у жвачных животных развивается так называемая жемчужница, которая характеризуется образованием узелков, напоминающих жемчуг.

У других животных туберкулез серозных покровов проявляется в виде казеозного плеврита, перитонита или перикардита с отложением на серозных покровах казеозных масс.

Туберкулез лимфатических узлов протекает в виде бугоркового, диффузного, казеозного лимфаденита и крупноклеточной гиперплазии. Лимфоузлы увеличены в размерах, имеют бугорковую поверхность, на разрезе видны казеозные очаги различной величины.

Туберкулез вымени проявляется в виде милиарного, крупноочагового лобулярного и казеозного мастита. На вскрытии находят узелки различной величины или поражения долек вымени.

У крупного рогатого скота диагноз считают установленным при обнаружении типичных для туберкулеза патологоанатомических изменений в органах и лимфоузлах, или только в лимфоузлах.

У свиней обнаруживают обызвестленные инкапсулированные единичные или конгломерирующие некрозы в лимфоузлах головы и брыжейки, реже - в легких, печени.

У маралов и пушных зверей регистрируют генерализованный процесс с образованием множественных туберкулов в органах и лимфоузлах.

Для гистологического исследования вырезают материал из органов и лимфоузлов, гистосрезы окрашивают гематоксилин-эозином.

Предварительный диагноз ставят на основании обнаружения гранул с некротическим, частично или полностью обызвествленным центром, окруженным эпителиоидными, лимфоидными и гигантскими клетками и соединительно-тканной капсулой.

Срок гистологического исследования до 10 дней.

НД: ГОСТ 26072-89. Животные и птица сельскохозяйственные. Методы лабораторной диагностики туберкулеза.

Наставление по диагностике туберкулеза животных. Утв. ГВБ Госагропрома СССР 25.02.1986.

Туберкулез птиц.

Обязательному исследованию подвергают печень, селезенку, илеоцекальное соединение, трупчатую кость. Обнаруживают характерные для туберкулеза патологоанатомические изменения.

Анатомической особенностью птиц является отсутствие лимфоузлов, поэтому туберкулезные изменения происходят преимущественно в печени, кишечнике, яичнике, яйцеводах и костях. Опорным пунктом диагноза является туберкул, строение его сходно с туберкулом у млекопитающих. Казеозный некротический центр обызвествлению подвергается редко. Туберкулы находят в кишечнике, чаще в илеоцекальном участке

кишечника, т.к. здесь значительно развит лимфофолликулярный аппарат, а также в легких, часто в печени, селезенке.

Для гистологического исследования материал вырезают из печени, селезенки, илеоцекального соединения, других органов и тканей. Гистосрезы окрашивают гематоксилин-эозином, на микобактерии - по Циль-Нильсону. При гистоисследовании обнаруживают гранулемы, по строению сходные с таковыми у млекопитающих, типичные кислотоустойчивые микобактерии.

Срок гистологического исследования до 7 дней.

НД: ГОСТ 26072-89. Животные и птица сельскохозяйственные. Методы лабораторной диагностики туберкулеза.

Паратуберкулез.

Обязательному патологоанатомическому осмотру подвергают кишечник и мезентериальные лимфоузлы. К специфическим изменениям относят:

- у крупного рогатого скота - утолщение стенки тощей и подвздошной кишок, складчатость слизистой оболочки, поражение мезентериальных лимфоузлов;
- у овец - в брыжеечных лимфоузлах в отличие от крупного рогатого скота - казеозные некротические очажки;
- у верблюдов - в патологический процесс вовлекаются сычуг, сетка и кишечник, брыжеечные лимфоузлы;
- у северных оленей и диких жвачных (косули, оленя) - тяжелые поражения в кишечнике и паренхиматозных органах.

Для гистологического исследования срезы изготавливают из кусочков подвздошной кишки и брыжеечных лимфоузлов, окрашивают гематоксилин-эозином, на микобактерии - по Циль-Нильсону в модификации окраски.

При гистоисследовании обнаруживают диффузные или в виде гранулем разрастания эпителиоидных клеток, иногда присутствуют гигантские клетки типа Лагганса. В гистосрезах, окрашенных по Циль-Нильсону, почти всегда находят *Mycobacterium paratuberculosis*, которые фагоцитированы эпителиоидными и гигантскими клетками, но могут находиться и вне клеток.

Срок исследования от 5 до 10 дней.

НД: ГОСТ 26073-84. Животные сельскохозяйственные. Методы лабораторной диагностики паратуберкулеза.

Лептоспироз.

У жвачных животных, лошадей, реже у свиней отмечают желтуху, на коже - облысение, в межмышечной ткани, средостении, брыжейке, сальнике, окологречном пространстве - отечность. Гиперемия селезенки, увеличение лимфоузлов. Печень увеличена, глинистого цвета, дряблая. Почки увеличены, вишнево-глинистого или темно-коричневого цвета, множественные мелкие кровоизлияния. Моча темно-вишневого цвета.

У свиней часто безжелтушный лептоспироз, протекает бессимптомно. Наблюдаются аборт и мертворожденность. При вскрытии трупов плодов обнаруживают желтушность, отеки, геморрагический диатез.

У собак наблюдают две формы: желтушная (иктерогемоглобинурия) и безжелтушная (штутгартская болезнь, тиф собак). Патологоанатомические изменения при желтушной форме сходны с описанными у других животных. При безжелтушной форме развиваются эрозии и язвы на слизистой ротовой полости. Геморрагический гастроэнтерит. Содержимое желудка и кишечника окрашено в черно-красный цвет. Поражается гортань, верхняя треть трахеи. Легкие гиперемированы, уплотнены (за счет обызвестления межальвеолярных перегородок). Печень набухшая, с желто-бурыми пятнами. В почках острый или хронический интерстициальный нефрит.

Для гистологического исследования срезы изготавливают из кусочков печени и почек, окрашивают гематоксилин-эозином, а для выявления лептоспир - серебрением по Левадити.

Срок гистологического исследования до 15 дней.

НД: ГОСТ 25386-91. Животные сельскохозяйственные. Методы лабораторной диагностики лептоспироза.

Методические указания по лабораторной диагностике лептоспироза животных. Рекомендованы ГУВ МСХ СССР 15.10.1975.

Листерия.

Патологическая морфология варьирует в зависимости от формы заболевания.

Нервная форма. На вскрытии отмечают гиперемию, отек мягкой мозговой оболочки и вещества мозга, реже - кровоизлияния в оболочках, небольшие очаги размягчения в каудальной части ствола головного мозга. Отдельные точечные и мелкопятнистые кровоизлияния в паренхиматозных органах, наиболее постоянно - под эпикардом, в заглочных и подчелюстных лимфоузлах.

У свиней - острое катаральное воспаление желудочно-кишечного тракта и серозный лимфаденит.

Септическая форма. Встречается у птиц и грызунов, а у животных - у поросят, ягнят и телят. Особенностью листериязной септицемии считают очаговые некротические поражения печени, реже лимфоузлов, селезенки, легких, сердца, почек. На месте погибших элементов паренхимы образуются гранулемы. Наблюдают также застойные явления и кровоизлияния на серозных и слизистых оболочках, в лимфатических узлах, острый катаральный или геморрагический гастроэнтерит, дистрофические процессы в паренхиматозных органах, гиперплазию селезенки и лимфоузлов. У поросят - катаральная бронхопневмония.

Генитальная форма. Аборты (во второй половине беременности) или рождение нежизнеспособного приплода. У абортированных плодов отечность подкожной клетчатки, скопление красноватой жидкости в грудной и брюшной полостях. В печени, иногда в других органах - мелкие некрозы.

Смешанная форма. Встречается редко. Наблюдают сочетание воспалительных изменений в центральной нервной системе и поражение внутренних органов, как при септической форме.

Для гистологического исследования срезы изготавливают из кусочков головного и спинного мозга, внутренних органов, окрашивают гематоксилин-эозином.

При гистоисследовании в разных отделах головного и спинного мозга находят периваскулиты, состоящих из лимфоцитов, отек, дегенерацию нейронов, нейронофагию, микроабсцессы и некротические очаги.

Отличительным признаком от энцефалита вирусной этиологии являются очаговые скопления из моноцитарных, лимфоидных клеток и сегментоядерных лейкоцитов.

При септической форме находят в печени, селезенке и надпочечниках гранулемы из клеток лимфоидно-гистиоцитарного типа. В органах ягнят находят зернистую дистрофию клеток печени и почек, воспалительные изменения в тонком отделе кишечника и сычуге, мелкоочаговую бронхопневмонию.

Срок гистологического исследования от 5 до 10 дней.

Н.Д.: Лабораторная диагностика листериоза животных и людей, меры борьбы и профилактики (инструктивные документы). Утв. ГУВ Госагропрома СССР 13.02.1987. Утв. ГУ карантинных инфекций МЗ СССР 04.09.1986.

Перипневмония крупного рогатого скота.

На вскрытии отмечают крупозное воспаление легких и фибринозный плеврит. Пораженные участки легких гепатизированы, окрашены в красный (красная гепатизация) или серый (серая гепатизация) цвета, а в целом имеют мраморный вид.

Для гистологического исследования срезы изготавливают из измененных участков легких, бронхиальных и средостенных лимфоузлов, окрашивают гематоксилин-эозином.

При гистоисследовании находят гиперемии легочных капилляров. На стадии красной гепатизации альвеолы заполнены фибрином с примесью лейкоцитов и эритроцитов, на стадии серой - признаки анемии: из капилляров кровь вытеснена скопившимся в альвеолах фибрином. Альвеолярное строение напоминает рыбацью сеть. В бронхах и средостенных лимфоузлах лимфоидная гиперплазия.

Срок гистоисследования 5-7 дней.

НД: Методические указания по проведению обязательного минимума исследований, в ветеринарных лабораториях при диагностике болезней животных. Утв. ГУВ МСХ СССР 24.06.1971.

Респираторный микоплазмоз.

Трупы птицы истощены. Вокруг носовых отверстий корочки засохшего экссудата серо-коричневого цвета. У цыплят и индюшат серозный конъюнктивит и припухание инфраорбитальных синусов. В верхних дыхательных путях серозный или катаральный экссудат, у некоторых птиц - со сгустками фибрина или зернами казеозных масс, которые могут полностью закупоривать носовую полость и инфраорбитальный синус. Слизистая оболочка гиперемирована, набухшая, иногда с точечными и полосчатыми кровоизлияниями. При хроническом течении слизистая бледная, неравномерно утолщена, слабо гиперемирована.

Изменения в легких сопровождаются кровенаполнением, серозным отеком, катаральным или фибринозным воспалением. В участках воспаления обнаруживают серо-желтые некротические очаги, реже - инкапсулированные секвестры. Их обнаруживают также в бронхах, соединяющих легкое с воздухоносным мешком. При этом просвет бронха заполнен фибринозно-казеозной массой. В воздухоносных мешках на ранних стадиях патологического процесса обнаруживают розинчатоподобные полушаровидные образования, очаговые утолщения и помутнение стенок, серозный экссудат с примесью небольшого количества фибрина в полости; при хроническом течении - резкое утолщение и полную непрозрачность стенки, частичный ее некроз, фибринозно-казеозные массы в полости. На поздних стадиях может быть почти полное зарастание воздухоносного мешка соединительной тканью.

Чаще поражаются грудные воздухоносные мешки.

Изменения в других органах: в сердце - гиперемия коронарных сосудов, студенистая инфильтрация жира по их ходу, при наслоении колисептицемии - фибринозный перикардит, иногда зернистая дистрофия миокарда; в печени - дистрофия гепатоцитов, фибринозное воспаление капсулы; в почках - дистрофия эпителия канальцев; в селезенке - гиперплазия лимфоидной ткани; в железистом желудке и кишечнике - катаральное воспаление.

Патологоанатомические изменения позволяют поставить лишь предварительный диагноз.

Для гистологического исследования срезы изготавливают из стенки каудальной части носа, трахеи, измененных легких и воздухоносных мешков, окрашивают гематоксилин-эозином.

При гистоисследовании характерные изменения заключаются в следующем:

а) пролиферация эпителия слизистой оболочки верхних дыхательных путей и бронхов на фоне катарального, реже фибринозного воспаления с преобладанием в инфильтрате лимфоидных и плазматических клеток, гиперплазия лимфофолликулов, трубчатое удлинение слизистых желез, выросты слизистой оболочки, напоминающие папилломы;

б) катаральная или крупозная пневмония с очаговыми некрозами, окруженными гигантскими клетками, инкапсулированные секвестры;

в) катаральный азросаккулит, иногда с некротизацией стенки, иногда с образованием гигантоклеточных гранулем и инкапсулированных секвестров.

Срок гистологического исследования до 5 дней.

НД: Методические указания по проведению обязательного минимума исследований в ветеринарных лабораториях при диагностике болезней животных. Утв. ГУВ МСХ СССР 24.06.1971.

Сап.

Характерным патологоанатомическим признаком является сапной узелок. Он представляет собой инфекционную гранулему с просаяное зерно (миллиарный), горошину и больше, округлой формы. Молодые узелки полупрозрачные с гнойным, центральным участком, окружены красным пояском гиперемии, отечной ткани. Зрелые узелки содержат серовато-белую крошковидную некротическую массу. а по периферии окружены зоной сероватого цвета (грануляционная ткань) и красноватым пояском гиперемии. В старых узелках некротическая масса сухая, хорошо развита соединительная капсула.

Грануляционная ткань, окружающая сапной узелок, напоминает туберкулезную гранулему, состоит из зоны эпителиоидных, гигантских и лимфоидных клеток. Обязательство бывает только в старых очагах.

В легких, кроме миллиарных и крупноочаговых сапных изменений - результата генерализации - развиваются пневмонии ацинозные, ацинозно-нодозные, лобулярные, сливные, лобарные и кавернозные. Их патогенез связан с интраканикулярным распространением воспалительного процесса по разветвлению бронхиального дерева и поражением анатомических структур легкого.

Ацинозная пневмония - поражается самая мелкая структура легкого, ацинус, совокудность альвеол, обслуживаемых конечной бронхиолой. Образуются очажки размером 2-3 мм, с неправильными контурами.

Ацинозно-нодозная пневмония возникает при слиянии рядом расположенных ацинозных очажков, которые имеют размер 3-4 мм, но меньше легочной дольки, очертаная изрытые.

Лобулярная пневмония охватывает целые легочные дольки, очаги размером 1-1,5 см.

Сливная пневмония - поражается часть доли легкого, обычно сопровождается в виде бронхопневмонии. Легкие за пределами участка поражения синюшно-красного цвета, уплотнены, из бронхов выделяется гноевидная жидкость. Лобарная пневмония охватывает целые доли легкого. При прорыве некротических масс в бронх образуются каверны - кавернозная пневмония.

В одном легком могут развиваться разные виды сапной пневмонии. Сапные поражения могут распространяться на трахею, гортань и носовые перегородки. Поэтому в подслизистой ткани часто находят бугорки, язвы различного размера и формы с валикообразными краями грануляционной ткани и белым саловидным дном из той же ткани. При заживлении язв образуются рубцы, напоминающие морозный узор на оконном стекле.

При сапе поражаются лимфоузлы (подчелюстные, заглоточные, бронхиальные, средостенные, портальные и др.). Они увеличиваются в размере, становятся бугристые, в толще обнаруживаются сапные узелки на разных этапах формирования или диффузные поражения с гнойным размягчением.

Сап кожи возникает в результате генерализации и выражается образованием сапных узелков по ходу лимфатических сосудов кожи, поэтому они располагаются линейно (четкообразно), находятся под эпидермисом.

Для гистологического исследования срезы изготавливают из кусочков пораженных органов и тканей (легких, лимфоузлов, кожи и др.), окрашивают гематоксилин-эозином.

При гистоисследовании обращают внимание на характер строения сапной гранулемы. В сформированном узелке различают некротизированный, с глыбками хроматина, нередко с отложением извести, центр, окруженный зоной эпителиоидных и лимфоидных клеток, среди которых находятся гигантские клетки, фибробласты и коллагеновые волокна. В более зрелых очагах находят соединительно-тканную капсулу. В гистосрезе из легкого находят мелкие очажки скопления лейкоцитов в состоянии карioreксиса и кариопикноза, а при сапной бронхопневмонии - в альвеолах серозно-фибринозный экссудат, лейкоциты и эпителиоидные клетки с ядрами в состоянии пикноза и рексиса. Для гранулем носовой перегородки характерно расположение зон эпителиоидных и лимфоидных клеток.

Результаты патологоморфологических исследований учитывают вместе с другими исследованиями для установления диагноза.

Срок гистологического исследования до 15 дней.

НД: Наставление по диагностике сапа. Утв. Департаментом ветеринарии Минсельхозпрода России 26.02.1996.

Методические указания по проведению обязательного минимума исследований в ветеринарных лабораториях при диагностике болезней животных. Утв. ГВУ МСХ СССР 24.06.1971.

3.2 Болезни вирусной природы.

Аденоматоз легких овец и коз.

Болеют животные старше 1 года.

При вскрытии находят плотные, резко ограниченные, от неизменных участков, возвышающиеся над поверхностью легочной плевры очаги сероватого, бледно-розового цвета, саловидные на разрезе. При диффузном поражении доли легких бугристые и состоят из слившихся аденоматозных очагов.

Для гистологического исследования срезы изготавливают из пораженных легких и окрашивают гематоксилин-эозином.

При гистоисследовании обнаруживают железистоподобные структуры, схожие по строению с аденокарциномой.

Срок гистологического исследования 5 дней.

НД: Временные методические указания по лабораторной диагностике аденоматоза овец и коз. Утв. ГВУ МСХ СССР 2.07.1985.

Алеутская болезнь норки (плазмоцитоз, гипергаммаглобулинемия.)

Протекает остро, подостро и хронически. При подостром и хроническом течении трупы истощены. На деснах, твердом и мягком небе часто множественные мелкие кровоточащие язвочки с коричневым дном. Почки нередко уменьшены в объеме, серо-желтого цвета, сморщены, приобретают вид тутовых ягод. С обострением процесса почки увеличены, поверхность зернистая. На серо-желтом фоне коркового слоя выделяются точечные кровоизлияния и мелкие очажки (крапчатый вид).

Изменения в почках являются патогномоничными для данной болезни.

Печень непостоянно увеличена, имеет цвет красного дерева либо мускатного ореха. Желчный пузырь пустой, воспален. Стенка его утолщена, шероховатая, оливкового цвета. Селезенка, как правило, увеличена, темно-вишневого цвета, пятнистая, капсула напряжена. В хронических случаях селезенка иногда подвергается атрофии. Внутренностные лимфатические узлы часто набухшие, сочные, светло-серого цвета.

Для гистологического исследования срезы изготавливают из пораженных почек, печени, селезенки, лимфоузлов, окрашивают гематоксилин-эозином.

При гистоисследовании обнаруживают картину плазмоцитоза. В норме плазмocyты образуются и встречаются в костном мозге, при алеутской болезни их можно увидеть в почках, печени, селезенке и лимфоузлах. Плазмocyты - это крупные клетки с эксцентрически расположенным ядром и веерообразным ободком протоплазмы. Зерна хроматина располагаются под ядерной оболочкой как спицы в колесе. При окрашивании по Браше (метилловый зеленый и пиронин) ядро окрашивается в светло-зеленый, а протоплазма в ярко-рубиновый цвет.

Как известно, плазматические клетки являются продуцентами антител. Эту функцию они выполняют в присутствии и при участии лимфоидных клеток. Поэтому при алеутской болезни в органах встречаются лимфоидно-плазматические пролифераты.

В почках при остром течении плазмocyты располагаются вокруг клубочков и канальцев коркового слоя. В полостях отдельных гломерул, в расширенных канальцах коркового слоя находят плотный белковый вышот и эритроциты. В подострых и хронических случаях в канальцах видны зернистые, гиалиновые и кровяные цилиндры (диспротеинемия), зернисто-жировая дистрофия эпителия.

В печени при остром течении лимфоидно-плазмocyтарные инфильтраты обнаруживают в области триад, при подостром и хроническом - инфильтрация более интенсивная.

В селезенке и лимфоузлах кроме плазматических встречаются ретикулярные клетки.

Наиболее патогномичными следует считать изменения в почках и печени. Срок гистологического исследования 7 дней.

НД: Методические указания по проведению обязательного минимума исследований в ветеринарных лабораториях при диагностике болезней животных. Утв. ГУВ МСХ СССР 24.06.1971.

Бешенство.

Патологоанатомические изменения малохарактерны. На вскрытии трупов отмечают истощение, цианоз слизистых оболочек, острое серозное воспаление желудочно-кишечного тракта. Слизистая гиперемирована, набухшая, по верхним складкам полостчатые, мелкопятнистые и точечные кровоизлияния и отдельные эрозии. У павших животных, особенно у собак, в желудке часто находят инородные предметы. Со стороны кишечника отмечают застойные и катаральные явления. В паренхиматозных органах застойные явления. Кровь плохо свертывается, темно-красного цвета. Головной и спинной мозг - с признаками острой гиперемии и отека. В мозжечке и продолговатом мозге диалезные кровоизлияния.

Несмотря на то, что в патологоанатомической картине отсутствуют специфические изменения, по комплексу признаков можно заподозрить бешенство.

Для гистологического исследования срезы изготавливают из аммоновых рогов, мозжечка, продолговатого мозга и больших полушарий, окрашивают по Туревичу или Ленцу.

При гистоисследовании патогномичным для бешенства является обнаружение телец-включений Бабеша-Негри округлой или овальной формы величиной от 1 до 30 мкм (чаще 3 - 9 мкм). Это гомогенные ацидофильные белковые вещества, которые включают в себя базофильные зернистые образования вирусных нуклеокапсинов различной структуры. Количество и размеры их прямо зависят от длительности инкубационного периода и продолжительности болезни.

В начальной стадии заболевания тельца Бабеша-Негри могут отсутствовать, но в цитоплазме нейронов обнаруживаются мелкие (размером до кокковых микроорганизмов) округлые ашидофильные бесструктурные гранулы.

В гистопрепаратах обнаруживают также изменения, характерные для острого энцефалита: периваскулярные инфильтраты в виде муфт преимущественно из лимфоидных клеток, вакуолизацию и острое набухание ганглиозных клеток, "узелки бешенства" из глиальных клеток на месте распавшихся нейронов.

Срок гистологического исследования до 5 дней.

НД: Методические указания по лабораторной диагностике бешенства. Утв. ГУВ МСХ СССР 27.02.1970 г.

Вирусный энтерит норок (болезнь форта Виллиам, панлейкопения, инфекционный энтерит),

Острая контагиозная болезнь норок, вызываемая вирусом и характеризующаяся воспалительно-некротическим поражением слизистой оболочки кишечника и желудка.

При вскрытии устанавливают резкую гиперемию слизистой желудка, гиперемию серозной кишечника. Слизистая оболочка кишечника местами отсутствует, оставшиеся участки набухшие и гиперемизированы. Стенка кишечника истончена, напоминает папиросную бумагу. Брыжечные лимфоузлы увеличены, гиперемизированы и отечны. Селезенка обычно увеличена. В печени и легких видимых изменений не обнаруживают.

В ветеринарную лабораторию направляют свежие трупы или убитых животных, или участки тошей и подвздошной кишок, зафиксированные в растворе формалина. Окраска гистосрезов гематоксилин-эозином.

При исследовании гистосрезов находят некроз слизистой оболочки кишечника, слущивание цилиндрического эпителия, десквамацию, увеличение в 3-5 раз размеров эпителиальных клеток - "баллонирующие" клетки, наличие которых считают специфическим признаком. Срок гистологического исследования до 7 дней.

НД: Временные методические указания по гистологическому исследованию на вирусный энтерит норок. Утв. ГУВ МСХ СССР 23.05.1984 №115-6а.

Висна-маеди.

Клинико-морфологически протекает в двух формах:

- висна - нервно-паралитическая;
- маеди - респираторная.

Патоморфологические изменения при висна-маеди являются результатом иммунологической реакции, следствием проявления действия клеточного иммунитета на антигенно измененные клетки хозяина.

Висна (изнурение, истощение) - у павших животных отмечают атрофию подкожной жировой клетчатки и скелетных мышц, увеличение количества и помутнение спинномозговой жидкости, гиперемию мягкой мозговой оболочки и субэпидуральных участков головного мозга, гиперемию и утолщение петель сосудистого сплетения боковых желудочков.

Для гистологического исследования срезы изготавливают из разных отделов головного мозга (продолговатый, варолиев мост, мозжечок, четверохолмие, эпителиум, область боковых желудочков), окрашивают гематоксилин-эозином.

При гистоисследовании находят негнойный демиелизирующий менингоэнцефалит (моновуклеарноклеточные пролифераты в мягкой мозговой оболочке, в сером и белом веществе, в сосудистом сплетении боковых желудочков, лейкоцитарные периваскулиты в сером и, особенно, белом веществе, диффузные или очаговые пролифераты из клеток глии, демиелинизацию нервных волокон, очаговые некрозы мозгового вещества. Прогрессирующая интерстициальная пневмония.

Маелли (ольшка) - симптомы поражения легких. Они диффузно или равномерно увеличены в объеме, распавшиеся, резинopodobной консистенции, серо-белого, серо-розового цвета.

Для гистологического исследования срезы изготавливают из кусочков легких, бронхиальных и средостенных лимфоузлов, окрашивают гематоксилин-эозином.

При гистоисследовании находят утолщение межальвеолярных перегородок за счет гипертрофии миоцитов и пролифератов из лимфоидных клеток, гистиоцитов и фибробластов; лимфоидно-клеточные перибронхиты и периваскулиты, в слизистой бронхов гиперплазия имеющихся лимфофолликулов. В затяжных случаях фиброз соединительной ткани в межальвеолярных перегородках.

Срок гистологического исследования от 5 до 14 дней.

НД: Временные методические указания по лабораторной диагностике висна-маелли овец. Утв. ГУВ МСХ СССР 18.11.1986, № 432-5.

Вирусный (трансмиссивный) гастроэнтерит свиней.

Это группа заболеваний, вызываемых вирусами, очень сходных по клиническому проявлению и патологоанатомическим изменениям. Болеет преимущественно молодняк до 10 - дневного возраста.

При вскрытии отмечают признаки обезвоживания организма (следствие поноса), исхудания и поражения желудочно-кишечного тракта (гиперемия, катаральное воспаление). Почки дряблые, серо-коричневого цвета.

Для гистологического исследования срезы изготавливают из пораженных стенок кишечника и почек, окрашивают гематоксилин-эозином.

При гистоисследовании стенки кишечника отмечают укорочение ворсинок, которые покрыты низким кубическим эпителием. Покровный эпителий в состоянии жировой дистрофии, частично десквамируется, сосудистая реакция не выражена. В собственной пластинке слизистой лимфоидно-клеточные инфильтраты. В цитоплазме эпителия звездчатые и шаровидные включения. В почках зернистая дистрофия, реже - некроз клеток эпителия извитых канальцев, сосудистая реакция, иногда кровоизлияния.

Срок гистологического исследования до 5 дней.

НД: Дополнение к Методическим указаниям по проведению обязательного минимума исследований в ветеринарных лабораториях при диагностике болезней животных. Утв. ГУВ МСХ СССР 17.12.1974.

Методические указания по лабораторной диагностике вирусного (трансмиссивного) гастроэнтерита свиней. Рек. ГУВ МСХ СССР 30.05.1978.

Инструкция о мерах по профилактике и ликвидации заболевания свиней трансмиссивным гастроэнтеритом. Утв. ГУВ МСХ СССР 11.03.1985, № 116-6а.

Гемобластозы крупного рогатого скота.

Наиболее частыми формами, распознаваемыми на вскрытии, являются лимфоидные лейкозы, реже - лимфосаркомы (гематосаркомы). Номенклатура отдельных заболеваний лейкозной природы классифицируется лишь гистологически. Следует обратить внимание, что выраженность макроскопических изменений в органах и тканях зависит от стадийности болезни. На ранних стадиях патологических изменений можно не обнаружить, но на стадии четких клинико-морфологических изменений патологическая картина четко выражена.

Для лимфолейкозов характерно одновременное поражение всей кровяной ткани в целом или основных ее компонентов (костного мозга, селезенки, лимфоузлов). Лимфоузлы увеличены равномерно, не сращены с окружающими тканями, капсула снимается легко, на разрезе сочные, саловидные, поверхность разреза выбухает. Селезенка увеличена, иногда значительно (до 1 м в длину, 20-25 см в ширину, 8-10 см в толщину). Капсула напряжена. Поверхность разреза бугристая, красно-вишневого цвета с различными оттенками. На красном фоне четко выступают увеличенные фолликулы

белого цвета. Сердце увеличено в объеме, миокард пронизан светло-серыми полосками или пятнышками. На эпикарде и эндокарде часто обнаруживают опухолевые разрастания в виде узлов различной конфигурации. Печень увеличена в объеме, серого или светло-бурого цвета. В толще и на поверхности обнаруживают опухолевые разрастания различных размеров. Почки увеличены, бугристые. В толще и на поверхности обнаруживают опухолевые разрастания различной величины и конфигурации. Лейкозные разрастания обнаруживают также в сычуге, кишечнике, в скелетных мышцах.

Для лимфосарком (гематосарком) и лимфограулематоза свойственно образование очаговых и генерализованных опухолевых разрастаний. Лимфатические узлы увеличены, бугристые, капсула срашена с паренхимой и окружающими тканями, на разрезе кровонизлияния и некрозы. Поверхности разрезов сильно выбухают. В органах брюшной, газовой полостей на серозных оболочках опухолевые разрастания в виде узлов и конгломератов серо-белого, желто-серого цветов. В селезенке, печени, почках, сердце, органах пищеварения, матке, скелетной мускулатуре обнаруживают (не постоянно!) опухолевые разрастания различной величины и формы, разной стадии зрелости.

Гемобластозы (лейкозы) овец.

Патологоанатомические изменения сходны с патологоанатомическими изменениями при лимфолейкозах крупного рогатого скота. Однако, имеются и характерные признаки. При лейкозе овец не наблюдается снижение упитанности. Сущность патоморфологических изменений состоит в гиперпластических разрастаниях в органах лимфоидной ткани. Выраженность их и степень проявления различны, как и частота поражения. В селезенке - увеличение органов в размере (в 5-6 раз), консистенция резиноподобная, цвет сиренево-синий, капсула напряжена, под капсулой четко выступает белесоватая зернистость. Лимфоузлы увеличены. В печени иногда под капсулой обнаруживают узелки размером от горошины до вишни. Почки поражаются чаще, чем печень, они увеличиваются в размерах, под капсулой и на разрезе светло-серые очаги опухолевидной ткани. В случаях поражения сердца, в миокарде видны скопления лимфоидных клеток, атрофия и дистрофия мышечной ткани. В легких и органах пищеварения патологоанатомические изменения встречаются редко.

Кроме лимфоидного лейкоза, у овец могут встречаться лимфограулематоз, лимфосаркома, миелоидный лейкоз со специфическими патоморфологическими изменениями.

Для гистологического исследования на гемобластозы крупного рогатого скота, овец и других животных гистосрезы изготавливают из кусочков лимфоузлов, селезенки, печени, почек, других пораженных органов, окрашивают их гематоксилин-эозином.

При гистологическом исследовании результаты следует оценивать в зависимости от формы и стадийности болезни, развития патологических процессов. В кровеносных и других органах находят изменения, характерные для разных форм лейкозов.

Результаты гистологических исследований являются решающими в диагностике лейкозов животных.

Срок гистологического исследования до 5 дней.

НД: ГОСТ 25382 - 82. Крупный рогатый скот. Методы лабораторной диагностики лейкозов.

Методические указания по проведению обязательного минимума исследований в ветеринарных лабораториях при диагностике болезней животных. Утв. ГУВ МСХ СССР 24.06.1971.

Методические указания по диагностике лейкоза крупного рогатого скота. Утв. Департаментом ветеринарии МСХ РФ 23.08.2000 г.

Гемобластозы птиц.

Гистологическая классификация и номенклатура включают лимфоидные новообразования (болезнь Маркса, лимфоидный лейкоз, ретикулоэндотелиоз, тиома) и мие-

лоидные новообразования (миелоидный лейкоз, миелоцитоматоз, эритроидный лейкоз, слабо дифференцированный лейкоз).

Лимфоидные образования

Болезнь Марек (нейролимфоматоз).

По клинико-морфологическим особенностям проявления и течения различают классическую и острую формы болезни Марек.

Классическая форма болезни Марек встречается редко. При выраженном проявлении заболевания обнаруживают поражение глаз, утолщения седалищных, пояснично-крестцового и плечевого сплетения, опухолевое поражение висцеральных органов (яичники, семенники). Могут встречаться неспецифические изменения.

Острая форма болезни Марек широко распространена, поражаются пшшлята в возрасте 1-5 мес. Патологоанатомические изменения проявляются по-разному. В различных областях тела участки кожи утолщены, перьевые фолликулы жесткие, достигают размеров 3 мм. В подкожной клетчатке и скелетных мышцах часто опухолевые разрастания разной величины, серовато-белого цвета, иногда с очагами кровоизлияний, некроза и признаками ослизнения. Опухолевые поражения внутренних органов.

Лимфоидный лейкоз.

Болеют в основном куры, значительно реже - пшшлята 4-5 - мес. возраста и куры старше 1 года. Заболевание встречается у индеек, уток, гусей, голубей и различных видов дикой птицы.

При вскрытии обращают внимание на состояние фабрициевой бурсы. На ее слизистой оболочке обнаруживают серовато-белые опухолевые узелки. При сильном поражении бурса имеет вид опухоли размером с грецкий орех или больше, изменения в других органах сходны с поражениями при острой форме болезни Марек. Нарушений периферических нервов не наблюдают.

Ретикулэндомелиоз.

Болеют молодые куры и индейки. На вскрытии находят опухоли в органах и тканях, как при острой форме болезни Марек. Различия находят лишь при гистологическом исследовании.

Тирма.

Опухоль вилочковой железы, редко встречается у пшшлят. Макроскопически тимус увеличен, плотный, серовато-белого цвета.

Миелоидные новообразования

По сравнению с лимфоидными миелоидные новообразования у птиц встречаются значительно редко. Болеют в основном взрослые куры.

Миелоидный лейкоз (миелобластоз)

Печень, почка, селезенка увеличены, пронизаны узелками серовато-белого цвета. Тимус и фабрициева бурса, как правило, не поражены. Костный мозг водянистый, светло-красного цвета.

Миелоцитоматоз.

Патологические изменения как при миелобластозе. Обнаруживают субпериостальные опухолевые узлы на ребрах, грудной кости, позвонках и тазовых костях. Аналогичные новообразования могут быть в висцеральных органах.

Эритроидный лейкоз (эритробластоз).

Проявляется в пролиферативной и анемической формах. При пролиферативном эритробластозе часто обнаруживают аспит со студнеобразным вышотом, кровоизлияния

на серозной оболочке, увеличенные печень, селезенку и почки. Иногда эти органы пронизаны серовато-белыми очажками. Костный мозг разжижен, вишнево-красного цвета.

При анемическом эритроblastозе в анемическом состоянии печень и почки, селезенка увеличена. Костный мозг водянистый, бледно-розового цвета.

Слабодифференцированный лейкоз.

Встречается редко как самостоятельное заболевание. Макроскопические изменения в органах схожи с таковыми при миелоидном лейкозе.

Для гистологического исследования, срезы изготавливают из пораженных органов, а при болезни Марек - еще из бедренных нервов, фабрициевой сумки, окрашивают их гематооксилин-эозином.

При гистоисследовании диагноз на гемобластозы птиц ставят на основании обнаружения опухолевых разрастаний, состоящих преимущественно из незрелых клеток, характерных для той или иной формы гемобластоза.

Болезнь Марек - очаговые или диффузные опухолевые разрастания из полиморфных клеток (лимфоидных разной степени зрелости, ретикулярных, гистиоцитов и плазматических), иногда с преобладанием лимфоидных клеток. В фабрициевой сумке периваскулярная ткань инфильтрирована лимфоцитами, плазматическими клетками и гистиоцитами. В центральном слое фолликулов выявляется бесструктурная оксифильная некротическая масса, корковый слой атрофирован. Некоторые фолликулы в виде кист.

Лимфоидный лейкоз - мономорфные лимфобласты, реже - более слабо дифференцированные клетки.

Ретикулоэндотелиоз - лимфоидные и плазматические клетки. Синусоидные клетки печени и селезенки в состоянии гиперплазии.

Тиома - лимфоцитарные или эпителиоидные клетки.

Миелоидный лейкоз (миелобластоз) - избыточное скопление миелобластов в межсинусных пространствах и в просвете расширенных синусов костного мозга, миелобласты и промиелоциты в внутри-дольковых капиллярах печени и вокруг кровеносных сосудов, иногда обширные пролифераты из этих же клеток. В селезенке синусы раздвинуты и атрофированы из-за избыточного количества миелобластов и промиелоцитов. Аналогичные пролифераты находят в других органах.

Миелоцитоматоз - в опухолевых разрастаниях находят миелоциты и промиелоциты.

Эритроидный лейкоз (эритроblastоз) - в костном мозге гиперплазия синусной (эритропоэтической) ткани родоначальными клетками эритроblastами, базофильными нормобластами. В межсинусной ткани скопления гранулоцитов и лимфоцитов. В печени, селезенке скопления незрелых клеток эритроидного ряда. В почках межканальцевые капилляры расширены и переполнены эритроцитами.

Слабодифференцированный лейкоз - скопления полустволовых клеток (гемобластов) в межбалочных капиллярах печени, синусах селезенки, межканальцевых капилляров почек и костно-мозговой ткани.

При гистоисследовании важно учитывать особенности гистологических изменений в фабрициевой сумке при болезни Марек, лимфоидном лейкозе и ретикулоэндотелиозе. Необходимо исключить некоторые формы воспаления (острый паренхиматозный и интерстициальный гепатит, острый интерстициальный нефрит, инфекционные гранулемы и др.), которые могут имитировать картину опухолевого поражения.

Срок гистологического исследования до 7 дней.

-НД: ГОСТ 25586 - 83. Птица сельскохозяйственная. Методы лабораторной диагностики болезни Марек.

Методические указания по проведению обязательного минимума исследований в ветеринарных лабораториях при диагностике болезней животных, утв. ГУВ МСХ СССР 24.06.1971.

Инфекционная анемия лошадей.

При вскрытии устанавливают тяжелый геморрагический диатез, поражение селезенки, печени, признаки желтухи, зернистую дистрофию паренхиматозных органов. Геморрагический диатез проявляется множественными точечными и пятнистыми кровоизлияниями во всех органах. Паренхиматозные органы сероватого цвета, размягчены ("вареный вид"). Печень рыжевато-коричневого цвета вследствие гемосидероза. Селезенка - припухшая или увеличена (иногда в 5-6 раз), но не размягчена. На разрезе кроваво-красного цвета, напоминает кровавую колбасу, зернистого вида. Лимфоузлы гиперемированы и отечны.

Для гистологического исследования срезы изготавливают из кусочков печени, селезенки, почек, сердца, легких, лимфоузлов, окрашивают их гематоксилин-эозином, а на гемосидерин - по Перлсу.

При гистоисследовании препаратов, окрашенных гематоксилин-эозином, обнаруживают признаки геморрагического диатеза, зернистой и жировой дистрофии в печени, почках, сердце, клеточные пролифераты с преобладанием гистиоцитов (острое течение) или лимфоидных клеток (хроническое течение).

При гистоисследовании препаратов, окрашенных по Перлсу, обнаруживают резкое уменьшение, вплоть до полного исчезновения, гемосидерина в селезенке и отложение его в клетках ретикулогистиоцитарной системы в печени, почках, сердце, легких, лимфоузлов.

Срок гистологического исследования до 7 дней.

Временные методические указания по лабораторной диагностике инфекционной анемии лошадей. Утв. ГУВ МСХ СССР 25.03.1983, № 115 - 62.

Инфекционный энцефаломиелит лошадей.

Характерно желтушное окрашивание слизистых и серозных оболочек, подкожной клетчатки, фасций, апоневрозов, иногда и скелетных мышц. Кровь темно-красного цвета, вязкая. На эпикарде и эндокарде, слизистой носовой полости, желудочно-кишечного тракта и мочевого пузыря точечные и пятнистые кровоизлияния. Селезенка с признаками атрофии, темно- или светло-красного цвета, рисунок трабекул четкий. Лимфоузлы набухшие, покрасневшие, на поверхности разреза сочные. Печень может быть увеличена, дряблой консистенции, красноватого цвета с пестрым (мускатным) рисунком на поверхности разреза. Кусочки такой печени в растворе формалина приобретают темно-оливковый цвет. В других случаях печень несколько уменьшена, буро-коричневого цвета, резиноподобной консистенции (острая желтая или красная атрофия печени). Миокард дряблый, красновато-серого цвета. Почки незначительно увеличены, серовато-красные, иногда с желтоватым оттенком. Желудок заполнен сухими плотными кормовыми массами, а толстый кишечник - плотными каловыми массами. Головной и спинной мозг гиперемированы, отечны, в мягкой мозговой оболочке иногда кровоизлияния.

Для гистологического исследования срезы изготавливают из печени, головного и спинного мозга, сердца, почек и окрашивают гематоксилин-эозином.

При гистоисследовании печени обнаруживают типичные изменения, характеризующиеся резким нарушением балочного строения, жировой дистрофией, выраженной неодинаково в разных долях, клеточная инфильтрация внутри долек и междольковой соединительной ткани из лимфоидных, гистиоцитарных и плазматических клеток, нейтрофилов, отложением мелкозернистого желто-бурого пигмента, не содержащего железа (гемофусцин), в гепатоцитах, ретикулярных клетках и макрофагах. Обнаруживают

гиалиноз стенок центральных вен, разrost соединительной ткани в центре долек и между ними.

В препаратах из головного и спинного мозга обнаруживают изменения, типичные для негнойного энцефаломиелита. В ганглиозных клетках продолговатого мозга, коры, аммонова рога и мозжечка выявляют (в 40% случаев) гомогенные цитоплазматические, реже внутриядерные тельца-включения. В миокарде и почках зернистая и жировая дистрофия.

Срок гистологического исследования до 7 дней.

НД: Методические указания по проведению обязательного минимума исследований в ветеринарных лабораториях при диагностике болезней животных. Утв. ГУВ МСХ СССР 24.06.1971.

Инфекционный энцефаломиелит свиней (болезнь Тешена, божемская чума, полимиелит свиней, инфекционный паралич свиней, энзоотический энцефаломиелит свиней).

Болезнь проявляется симптомами поражения центральной нервной системы. Патологоанатомическая картина нехарактерна, основные изменения находят в головном мозге: гиперемия и отек ткани мозга и мягкой мозговой оболочки. В спинном мозгу иногда мелкие кровоизлияния. Гиперемия слизистой оболочки носовой и придаточных полостей, бронхит, признаки пневмонии и отека легких.

Для гистологического исследования срезы изготавливают из головного и спинного мозга, окрашивают гематоксилин-эозином.

При гистоисследовании обнаруживают признаки полиэнцефалита: очаговые, лимфоцитарные периваскулярные инфильтраты со скоплением клеток нейроглии в форме узелков, муфт, дистрофические изменения нейронов.

Срок гистологического исследования до 7 дней.

НД: Методические указания по проведению обязательного минимума исследований в ветеринарных лабораториях при диагностике болезней животных. Утв. ГУВ МСХ СССР 24.06.1971.

Контагиозный пустулезный дерматит овец и коз.

Множественные узелки или слившиеся очаги дерматита находят в коже верхних и нижних губ, углов рта, подбородка, около ноздрей и в слизистой оболочке рта.

При ножной форме узелки образуются в коже пальцев конечностей, а именно на передней, латеральной и медиальной поверхностях венчика копытца, пуга. Формируются типичные гранулы.

У овцематок узелки нередко появляются в коже вымени и сосков, у баранов - на мошонке и около препуциального отверстия.

Для гистологического исследования гистосрезы изготавливают из измененных участков кожи и слизистых оболочек и окрашивают гематоксилин-эозином.

При гистологическом исследовании утавливают характерные изменения, а именно:

- при острой форме - баллонизирующая дистрофия эпителия, небольшие полости в межклеточных пространствах. В субэпителиальной соединительной ткани - расширение сосудов и лимфоидно-гистиоцитарная инфильтрация, в эпителии иногда наличие ацидофильных цитоплазматических включений;
- при подострой и хронической формах - слушивание эпителия кожных покровов и слизистых оболочек в пораженных участках. В внутриэпителиальных пузырьках и субэпителиальной соединительной ткани - серозно-клеточный экссудат, образующий корочки на поверхности эпителия.

В случае вторичной бактериальной инфекции возможно развитие некрозов и гнойных процессов.

Срок гистологического исследования до 7 дней.

НД: ГОСТ 25723-83. Животные сельскохозяйственные. Методы лабораторной диагностики контагиозного пустулезного дерматита.

Миксоматоз кроликов.

При миксоматозе выражена сезонность, связанная с летом комаров и других насекомых.

На вскрытии в подкожной соединительной ткани обнаруживают скопление желтоватой тянущейся жидкости, эозинофильные гранулы и гистиоцитарные клетки в стадии деления (миксомы). Катаральная пневмония, бронхопневмония, острое воспаление слизистых оболочек.

Для гистологического исследования срезы изготавливают из кусочков пораженной кожи с подкожной клетчаткой и окрашивают гематоксилин-эозином.

При гистоисследовании обнаруживают вакуолизацию цитоплазмы, кариолизис и карioreксис в клетках эпидермиса и корневого влагалища волос; в кариуме (дерме) и подкожной клетчатке - серозный инфильтрат, набухание фибробластов, ретикулярных клеток. В последних могут быть ацидофильные цитоплазматические включения.

Срок гистологического исследования 7 дней.

НД: Временные методические указания по лабораторной диагностике миксоматоза кроликов. Утв. ГУВ МСХ СССР 08.05.1981, № 116-6а. Указания о внесении изменений в п.3.3. Инструкции о мероприятиях по борьбе с миксоматозом кроликов и в п.1.2. Временных методических указаний по лабораторной диагностике миксоматоза кроликов.

Оспа млекопитающих.

Патологоанатомические изменения не однотипны у животных разных видов.

У лошадей - папуло-пустулезный стоматит, оспины появляются в области пута, плеч, бедер, около срамных губ, в слизистой носа, глаз, половых органов. Лимфаденит регионарных лимфоузлов.

У верблюдов оспины образуются в коже около губ, в слизистой рта.

У крупного рогатого скота в пустулах некроз охватывает слой дермы. Кровоизлияния придают оспинам синевато-черный цвет. У телят при оспе экзантема на коже головы, шеи, спины, бедер, слизистой языка и десен. У быков оспины могут быть в коже мошонки. Оспа у коров, вызванная вирусом оспавакцины, протекает доброкачественно с образованием папул, везикул, пустул в коже сосков вымени.

У овец оспа протекает тяжело в виде генерализованного процесса с образованием оспин в коже, слизистой оболочке дыхательного и пищеварительного трактов. В коже папулы размером 0,5-1,0 см. красного и серого цвета, после некротизации эпидермиса остается мокнущая дерма, которая также некротизируется до подкожного слоя. Оспенные узелки находят в легких, реже в печени, почках, в слизистой рубца, сычуга, кишечника. Оспины плотные, белого цвета с красным ободком. В слизистой сычуга и рубца на месте папул могут образоваться язвы. Регионарные лимфоузлы набухшие, сочные, серого или серо-красного цвета.

У коз оспа протекает так же, как у овец, но менее тяжело.

У свиней оспины локализуются в области живота, спины, ушей, головы, бедра, достигают 1,0-2,5 см. Папулы быстро превращаются в пустулы.

У кроликов оспа сопровождается высокой летальностью. Оспины находят на ушах, животе, спине, мошонке. Часто катаральный или язвенный кератит, конъюнктивит, осложняющийся помутнением роговицы или гнойным паноптальмитом. Некротизирующиеся оспины нередко встречаются на деснах, губах, языке, в семенниках, легких, печени.

Для гистологического исследования из фиксированных раствором формалина кусочков пораженной кожи изготавливают срезы на замораживающем микротоме, которые окрашивают гематоксилин-эозином.

При гистоисследовании обнаруживают ацидофильные цитоплазматические включения в клетках эпителия кожи, а у овец и коз - в гистиоцитах сосочкового слоя. У овец характерным являются "клетки оспы овец", представляющие макрофаги или эпителиоидные клетки с вакуолизированным ядром, содержащие в набухшей цитоплазме гомогенные включения округлой формы, опрашивающиеся оксифильно или базофильно.

Патогномичным при оспе свиней и оспе овец наличие внутридермных вакуолей в кератоцитах эпидермиса кожи свиней и в гистиоцитах собственно кожи (дермы) овец.

Оспу овец дифференцируют от контактного пустулезного дерматита, при котором устанавливают гиперкератоз, пролиферацию эпителия волосяных фолликулов, а также ацидофильные цитоплазматические включения в кератоцитах эпидермиса.

Срок гистологического исследования 5 дней.

НД: Методические указания по лабораторной диагностике оспы крупного рогатого скота, овец, коз, свиней и верблюдов. Утв. ГУВ МСХ СССР 12.11.1985, № 115-6а.

Чума плотоядных.

Болезнь протекает сверхостро и остро. При сверхостром течении изменения выражены слабо. Отмечают увеличение серозной жидкости в околосердечной сумке, иногда кровоизлияния в миокарде, гиперемию и катаральное набухание слизистой верхних дыхательных путей и желудочно-кишечного тракта.

При остром течении и при поражении дыхательной системы - на слизистой носа и глотки гнойный или катаральный экссудат. Если поражаются мелкие бронхи, то с поверхности разреза легких выдавливаются пробки экссудата. Патологический процесс может охватить все легкое в виде катаральной или гнойно-катаральной пневмонии. Везикулярный или пустулезный дерматит. Катаральное воспаление слизистой желудочно-кишечного тракта. Печень рыхлая, на разрезе сочная, почки полнокровные. В мочевом пузыре гиперемия слизистой оболочки, иногда с синюшным оттенком, мелкими точечными и полосчатыми кровоизлияниями.

Для гистологического исследования срезы изготавливают из паренхиматозных органов и мочевого пузыря, окрашивают гематоксилин-эозином.

При гистоисследовании обнаруживают цитоплазматические или внутридермные (реже!) ацидофильные включения округлой формы, слабо контурированные, лежат ближе к ядру.

Срок гистоисследования до 7 дней.

НД: Методические указания по проведению обязательного минимума исследований в ветеринарных лабораториях при диагностике болезней животных. Утв. ГУВ МСХ СССР 24.06.1971.

Болезнь Гамборо (инфекционный бурсит, инфекционный нефроз).

Болеют цыплята 2-10 недель.

На вскрытии хорошая упитанность, мышцы обезвожены. В грудных мышцах и на медиальной поверхности бедер точечные и пятнистые кровоизлияния. Печень может быть увеличена, почки увеличены, светло-серого или темно-коричневого цвета. В клоаке и прямой кишке жидкое, молочного цвета содержимое. Катаральный энтерит. Фабрициева сумка увеличена в 1,5-2 раза, капсула напряжена, покрасневшая, слизистая отекшая, гиперемирована, складки слизистой напряжены, верхушки булавовидно утолщены.

Для гистологического исследования срезы изготавливают из фабрициевой сумки и окрашивают гематоксилин-эозином.

При гистоисследовании обнаруживают отек межфолликулярной соединительной ткани, инфильтрацию ее мононуклеарными клетками и псевдоэозинофилами, очаговые или диффузные кровоизлияния, иногда отложения фибрина. В поздних стадиях распад

лимфоцитов в фолликулах. У переболевших выпяты выявляют псевдофолликулы, состоящие из ретикулярных клеток, кистозные полости. Встречают и регенерирующие фолликулы с пролиферацией лимфоцитов в корковом слое и восстановлением структуры мозгового слоя. В соединительно-тканной строме складок слизистой отмечают периваскулярные лимфоидноклеточные пролифераты, из которых затем формируются новообразованные фолликулы.

Срок гистологического исследования до 7 дней.

ИД: Временные методические указания по диагностике болезни Гамборо. Утв. ГУВ МСХ СССР 19.07.1990.

Чума свиней (КЧС).

По течению и клинико-анатомическому проявлению различают септическую и осложненную формы.

Септическая форма – течение очень быстрое, на вскрытии, картина сепсиса на серозных и слизистых оболочках, в лимфоузлах и паренхиматозных органах, в подкожной клетчатке и коже. Кровоизлияния в почках являются патогномоничными для чумы свиней. Часто встречается катарально-гнойный конъюнктивит. Лимфоузлы пронизаны кровоизлияниями (на разрезе мраморный рисунок). Селезенка нормального объема или умеренно набухшая. Нередко по краям инфаркты. Иногда отмечают ранние стадии крупозной пневмонии и фибринозный плеврит.

Осложненная форма чумы наблюдается при приподостром и хроническом течении. К указанным изменениям находят другие, связанные с вторичной инфекцией.

При кишечных осложнениях (сальмонеллами и др.) изменения развиваются в толстом отделе кишечника, желудке, реже – в тонком отделе и ротовой полости. Проявляются они крупозным или дифтеретическим воспалением. Крупозное воспаление сопровождается образованием пленки на поверхности слизистой оболочки, дифтеретическое развивается на месте пейеровых бляшек, солитарных фаликулов и других участков слизистой оболочки. Под пленками фибрина слизистая некротизируется, образуются язвы, затем струпа и "бутоны". Поражается преуциальный мешок с аналогичной паткартиной.

При легочных осложнениях (пастереллами и др.) изменения развиваются в органах грудной полости: серозно-фибринозный, фибринозный или геморрагический плеврит и перикардит.

В печени, почках, сердце, скелетной мускулатуре при подостром и хроническом течении обнаруживают дистрофические изменения, в селезенке – геморрагические, анемические или смешанные инфаркты.

На коже (у отъемышей, подсвинков) находят рассеянный, очаговый дерматит (оспоподобная сыпь).

В центральной нервной системе (при нервной форме) изменения связаны с расстройством кровообращения. Твердая мозговая оболочка гиперемирована с кровоизлияниями. Под оболочкой мутноватый кровянистый выпот. Сосуды мягкой и паутинной оболочек кровенаполнены. Вещество мозга гиперемировано, в полостях боковых желудочков мутноватая кровянистая жидкость.

Для гистологического исследования срезы изготавливают из печени, почек, легких, сердца, головного мозга, лимфоузлов, стенки тонкого и толстого отделов кишечника. Фиксация патматериала по Бейкеру (хлористый кальций 1 г, хлористый кадмий 1 г, формалин 10 см³, дистиллированная вода 100 см³). Проводка парафиновая. Окраска гематоксилин – эозином.

При гистоисследовании обнаруживают изменения, связанные с повреждением мелких сосудов: тромбы, инфаркты, кровоизлияния, диспепез эритроцитов, выпот экссудата. Мукоидное и гиалиновое перерождение стенок сосудов. Диффузный негнойный энцефалит лимфоцитарного типа.

Срок гистологического исследования 5 дней.

НД: ГОСТ 25754-83 (СТ СЭВ 3453 - 81). Животные сельскохозяйственные.

Методы лабораторной диагностики чумы свиней.

Катаральная лихорадка крупного рогатого скота, овец и коз.

В естественных условиях к вирусу восприимчивы овцы, особенно в возрасте 6-12 месяцев. Крупный рогатый скот, буйволы, козы и другие жвачные длительное время могут быть вирусоносителями, не проявляя клинических признаков.

Характерными патологоанатомическими признаками являются студенистый отек подкожной клетчатки губ, ноздрей, век, щек, подчелюстного пространства, шеи, подгрудка, паха; диффузное помутнение роговой оболочки глаза (кератит); пияноз и изъязвление слизистой оболочки языка, губ, десен; отек языка, кровоизлияния, эрозии и очаги некроза на его латеральной поверхности.

Для гистологического исследования срезы изготавливают из скелетных мышц, сердца, языка, губ, стенки книжки, рубца, окрашивают гематоксилин-эозином.

Для выявления внутриклеточных цитоплазматических включений гистосрезы изготавливают из лимфоузлов, селезенки, легких, почек, надпочечников. Проводка парафиновая, окраска метиловым зеленым-пиронином или ШИК - реакцией.

При гистологическом исследовании срезов, окрашенных гематоксилин-эозином, находят резко выраженные поражения микроциркуляторного русла: в скелетных мышцах и мышечных волокнах сердца, языка, губ - колбовидное набухание, гомогенизацию, глыбчатый распад, лизис и некроз; в межмышечной соединительной ткани - сильный отек, кровоизлияния и лимфоидно-гистиоцитарный инфильтрат; в стенках книжки и рубца - некроз покровного эпителия и основы слизистой оболочки, отек, диффузные кровоизлияния и лимфоидный инфильтрат в соединительной ткани подслизистого слоя.

При исследовании гистосрезов, окрашенных метиловым зеленым-пиронином или ШИК - реакцией (под иммерсионной системой), находят в цитоплазме ретикулярных клеток и макрофагов лимфоузлов, селезенки, в клетках легких, печени, почек, надпочечников - цитоплазматические включения округлой или овальной формы красного цвета (Браше), пурпурного или лилово-красного цвета (ШИК-реакция). Часто обнаруживают уменьшение количества лимфоцитов в селезенке и лимфатических узлах (опустошение).

Срок гистологического исследования до 7 дней.

НД: Методические указания по лабораторной диагностике катаральной лихорадки крупного рогатого скота, овец и коз. Утв. ГУВ МСХ СССР 11. 06.1986, № 432-5.

3.3. Прионные инфекции.

Прионные инфекции - медленно прогрессирующие болезни овец и коз (скрепи), крупного рогатого скота (губкообразная энцефалопатия), норок (трансмиссивная энцефалопатия), протекающие с симптомами поражения центральной нервной системы и развитием в головном мозге изменений, характерных для энцефалопатии.

Возбудитель болезни - инфекционный белок "прион" отличается чрезвычайной устойчивостью к действию физических и химических факторов.

В ветеринарную лабораторию направляют головной мозг овец, коз, норок - целиком, крупного рогатого скота при первичной постановке диагноза - целиком, при наличии неблагополучия - можно только стволую часть (ромбовидный и средний мозг). Сразу же после извлечения из черепной коробки (в хозяйстве, на мясокомбинате и др.) головной мозг помещают в 10%-ный солевой раствор формалина (100 мл продажного формалина на 900 мл физраствора). Фиксацию проводят в течение 14 дней, фиксирующую жидкость меняют через неделю. Объем фиксирующей жидкости должен превышать объем патматериала в 10 раз.

Скрепи овец и коз (атаксия, дрожащие овцы, судорожная болезнь, поясничная невралгия, поясничная почесуха, рысистая болезнь).

При вскрытии обнаруживают истощение, если был зуд - участки облысения и расчесов кожи, повышенное количество цереброспинальной жидкости.

Для гистологического исследования срезы изготавливают из продолговатого мозга (каудальная, средняя и краниальная части), варолиева моста, четверохолмия, одновременно для исключения висны - дополнительно из коры головного мозга (свод боковых желудочков). Гистосрезы окрашивают гематоксилин-эозином.

При гистоисследовании заболевание считают установленным при обнаружении дистрофических изменений нервных клеток, массовой вакуолизации цитоплазмы нейронов, гипертрофии и пролиферации астроцитов, вакуолизации серого вещества. Диагностическим моментом является обнаружение не менее 15 вакуолизированных нервных клеток в одном или не менее 20 в двух-трех гистопрепаратах.

Срок гистологического исследования до 20 дней.

НД: Методические указания по патогистологической диагностике прионных инфекций животных. Утв. Департ. ветеринарии МСХиП РФ 06.05.1997, №13-7-2/939.

Прогрессирующая губкообразная энцефалопатия крупного рогатого скота.

Болеет взрослый крупный рогатый скот старше 2-х лет. Для болезни характерны симптомы поражения центральной нервной системы: боязливость, неадекватный ответ на шум, прикосновение и др.

На вскрытии изменения отсутствуют.

Для гистологического исследования срезы изготавливают из продолговатого мозга (области задвижки и задних ножек мозжечка), среднего мозга (область роstralных холмов). Гистосрезы окрашивают гематоксилин-эозином.

При гистоисследовании обнаруживают вакуолизацию серого вещества, реже цитоплазмы нервных клеток, гипертрофию и пролиферацию астроцитов. Диагностическим моментом считают вакуолизацию серого вещества (в отличие от скрепи, имеет основное диагностическое значение) головного мозга или цитоплазмы нейронов.

Срок гистологического исследования до 20 дней.

НД: Методические указания по патологической диагностике прионных инфекций животных. Утв. Департ. ветеринарии МСХиП РФ. 06.05.1997, №13-7-2/939.

Трансмиссивная энцефалопатия норок.

Характеризуется поражением центральной нервной системы.

При вскрытии павших норок изменения во внутренних органах, как правило, отсутствуют. Иногда обнаруживают отечность головного мозга.

Для гистологического исследования срезы изготавливают из коры головного мозга (свод боковых желудочков), аммонова рога, варолиева моста и ножек мозжечка, гистосрезы окрашивают гематоксилин-эозином.

При гистоисследовании обнаруживают дистрофию, в т.ч. вакуолизацию серого вещества. Диагностическим моментом считают нахождение не менее 20 вакуолизированных нервных клеток в одном гистопрепарате головного мозга.

Срок гистологического исследования до 20 дней.

НД: Методические указания по патогистологической диагностике прионных инфекций животных. Утв. Деп. ветеринарии МСХиП РФ. 06.05.1997, №13-7-2/939.

3.4. Болезни паразитарной природы

Миксоболиоз толстолобиков.

Миксоболиоз толстолобиков – инвазионная болезнь, вызываемая микроспоридиями *Mухobolus pavlovskii*. Болеют карповые рыбы: толстолобик, карп, сазан, карась, плотва, линь. Поражается в основном молодь.

При патологоанатомическом исследовании обнаруживают поражения жабер, дистрофию и увеличение печени, почек, дистрофические изменения мышечной ткани.

Для гистологического исследования срезы изготавливают из жаберю печени, почек, окрашивают гематоксилин – эозином.

При гистоисследовании в жабрах обнаруживают многочисленные инкапсулированные цисты, деформацию лепестков, колбовидные вздутия. Признаки застойной гиперемии. В почках продуктивное интерстициальное воспаление, пролиферацию ретикулярных клеток, некробиоз эпителия канальцев. В печени периваскулярный отек, эозинофильную инфильтрацию, вакуольную дистрофию гепатоцитов. В мышечной ткани – зернистая дистрофия и атрофия мышечных волокон, иногда ценкеровский некроз.

Во всех органах находят плазмодии, панеспоробласты и цисты миксоболозов, заполненные спорами.

Срок гистологического исследования 3-5 дней.

НД: Инструкция по борьбе с миксоблезом толстолобиков в прудовых рыбоводных хозяйствах. Утв. Департаментом ветеринарии МСХиП РФ 26.04.1996 г.

Воспаление плавательного пузыря (ВПИ, аэроцистит) карпа.

Возбудителем болезни является микроспоридия *Sphaerospora geliscicola*. Заболевание причиняет значительный экономический ущерб за счет гибели рыб, снижения рыбопродуктивности водоемов, браковки большой товарной рыбы и др.

При патологоанатомическом исследовании обнаруживают поражение плавательного пузыря. В начальных стадиях на одной или обеих камерах точечные или пятнистые кровоизлияния, помутнение и утолщение стенок в виде ребристости. Между оболочками передней камеры иногда серозный экссудат. В стадии гнойно-некротического воспаления стенки пузыря утолщаются, в полости пузыря и вокруг него сливкообразный гной. Воспаленный плавательный пузырь нередко инкапсулируется. При хроническом течении гной и экссудат рассасываются, а плавательный пузырь деформируется, на стенках остаются точечные или пятнистые очаги пигментации темно-коричневого цвета – отложение гемосидерина на месте кровоизлияния.

У отдельных рыб отмечают увеличение селезенки и почек.

Для гистологического исследования срезы изготавливают из плавательного пузыря, печени, селезенки и почек, окрашивают в гематоксилин – эозином.

При гистоисследовании в плавательном пузыре обнаруживают серозный отек, нарушение кровообращения. В области сосудистого слоя шаровидные многоядерные формы микроспоридий.

В поздних стадиях болезни обнаруживают признаки серозно-геморрагического воспаления. Покровный эпителий внутренней выстилки пузыря утолщается и превращается из плоского в кубический или цилиндрический.

При хроническом течении поврежденные участки стенки пузыря прорастают фиброзной тканью.

В печени, селезенке и почках обнаруживают пролиферацию адвентициальных клеток сосудов и образования ретикулогистиоцитарных узелков, которые подвергаются некрозу. В печени – скопления лимфоидных клеток в периваскулярных зонах вен, образование лимфоидных гранулем и их некроз.

Срок гистологического исследования 5 дней.

НД: Временная инструкция по борьбе с воспалением плавательного пузыря (ВПИ) карпа. Утв. Департаментом ветеринарии МСХиП РФ 10.09.1998 г.

3.5. Болезни микозной и микотоксикозной природы.

Актиномикоз.

По микрокартине различают узелковый, абсцедирующий, эрозивный, язвенный, фунгозный и диффузный актиномикоз.

Узелковая форма - обнаруживают гранулемы округлой формы, единичные или множественные (величиной до горошины), серовато-желтые, бело-желтые, плотные на ощупь. При слиянии гранулем обнаруживают крупный узел с общей соединительно-

тканной капсулой и гнойным размягчением в центре (инкапсулированный абсцесс актиномикозного происхождения). Гной может расплавлять капсулу и изливаться через каналы и свищи. В нем видны белые крупные зерна друз.

Таким образом, прогрессирующее развитие узелковой формы составляет паткартину абсцедирующего, эрозивного и язвенного актиномикоза.

Фунгозная форма - на слизистых оболочках, чаще возникает на основе эрозивных и язвенных процессов.

Диффузная форма встречается при поражении всего органа, например, "деревянный язык". Орган увеличен в объеме, малоподвижен.

Актиномикозные поражения могут встречаться как в мягких тканях (печень, легкие, почки и др.), так и в костной ткани (нижняя и верхняя челюсти, ребра, грудная кость и др.).

Закономерно поражение подчелюстных, заглоточных, поверхностных шейных лимфоузлов. Они увеличены, плотные на ощупь, на разрезе серо-белого цвета, зернистые, с желтыми пятнышками и полосками.

Для гистологического исследования срезы изготавливают из кусочков пораженных органов, лимфоузлов и тканей, окрашивают гематоксилин-эозином.

При гистоисследовании обнаруживают актиномикозную гранулему, типичную по строению. В центре ее лучистые друзы гриба, по периферии находят скопления эпителиоидных, гистиоцитарных и лимфоидных клеток, иногда присутствуют гигантские клетки. С развитием процесса центр гранулемы подвергается гнойному расплавлению, а лейкоциты инфильтрата превращаются в гнойные тельца.

В гистосрезках, окрашенных гематоксилин-эозином, друзы гриба окрашиваются в ярко-красный цвет.

Срок гистологического исследования 10 дней.

НД: Методические указания по проведению обязательного минимума исследований в ветеринарных лабораториях при диагностике болезней животных. Утв. ГУВ МСХ СССР 24.06.1971.

Кандидомикоз (молочница).

Поражается кожа, слизистая пищеварительного тракта и верхних дыхательных путей. Тяжело болеют птицы.

При вскрытии на поверхности слизистой оболочки ротовой полости, глотки, пищевода, желудка и кишок или дыхательных путей видны наложения и пленки серо-желтого, молочного цвета, плотно соединенные с подлежащей тканью. После удаления их остается изъязвленная поверхность.

При наличии серозно-катаральной бронхопневмонии отмечают небольшие четко отграниченные очаги серо-красного или желтовато-бурого цвета.

Для гистологического исследования срезы изготавливают из пораженных участков слизистой пищеварительного тракта и верхних дыхательных путей, у птиц - из кусочков зоба, пищевода, желудка, ротовой полости. Окраска - гематоксилин-эозином, а на грибы - по Грамму, или по Хочхиса-Мак-Мануса, или реактивом Шиффа.

Срок гистологического исследования до 10 дней.

НД: Методические указания по проведению обязательного минимума исследований в ветеринарных лабораториях при диагностике болезней животных. Утв. ГУВ МСХ СССР 24.06.1971.

Методические указания по проведению микологических исследований патологического материала и кормов. Утв. Гос. инспекцией по ветеринарии МСХ СССР 24.07.1959.

Бронхиомикоз (жаберная гниль) рыб

Бронхиомикоз – опасное инфекционное (микозное) заболевание рыб разных видов и возрастов, возникающее в прудовых, садковых рыбоводных хозяйствах и естественных водоемах. Вызывается условно-патогенными грибами из рода *Branchiomyces*.

При патологоанатомическом исследовании видимых изменений во внутренних органах не отмечают, иногда находят отек почек и селезенки. Жабры гиперемированы, видны гифы гриба.

Для гистологического исследования срезы изготавливают из жабер, печени, почек, селезенки, окрашивают гематоксилин – эозином или по Гридли.

При гистоисследовании находят гифы гриба и его споры. В жабрах сосуды гиперемированы, респираторные складки в результате закупорки сосудов гифами гриба колбовидно расширены. В местах локализации грибов очаговый некроз и деструкция жаберных лепестков. В селезенке, почках и печени обнаруживают аплоноспоры грибов.

Срок гистологического исследования 5 дней.

НД: Инструкция о мероприятиях по борьбе с бронхиомикозом рыб. УТВ. Департаментом ветеринарии МСХиП РФ 16.11.1997 г.

3.6. Болезни незаразные. Нарушение обмена веществ.

Беломышечная болезнь.

Болеют новорожденные и молодые животные. На вскрытии устанаавливают диффузное и очаговое поражение.

При диффузном поражении интенсивно функционирующие мышцы дряблые, набухшие или атрофированные, белого цвета, имеют вид куриного или рыбьего мяса. Сердце расширено, стенки его истончены, миокард цвета вареного мяса. В легких острая застойная гиперемия и отек. Печень, особенно у поросят, увеличена, ломкая, имеет мозаичный рисунок, серовато-желтые участки чередуются с темно-бурыми. В других органах находят застойные явления, отек, кровоизлияния, неспецифические дистрофические изменения.

При очаговом поражении в мышцах обнаруживают полосы и пятна серо-белого цвета, а по ходу мышечных волокон – светлую штриховку. Сами мышцы тусклые, суховатые, иногда обызветлевшие, иногда с кровоизлияниями. Поражение мышц почти всегда симметричное. При наличии отека подкожной клетчатки и межмышечной ткани мышцы отечные, бледные. В миокарде находят беловатые полосы и пятна.

Для гистологического исследования срезы изготавливают из пораженных скелетных мышц и сердца, окрашивают гематоксилин-эозином.

При гистоисследовании устанаавливают зернистую дистрофию, восковидный некроз и распад мышечных волокон с замещением их клеточным пролифератом из гистиоцитов, лимфоидных клеток и фибробластов, затем волокнистой соединительной тканью (миофиброз).

Срок гистологического исследования до 7 дней.

НД: Дополнение к Методическим указаниям по проведению обязательного минимуму исследований в ветеринарных лабораториях при диагностике болезней животных. Утв. ГУВ МСХ СССР 17.12.1974.

Настоящие "Методические указания по патоморфологической диагностике болезней животных, птиц и рыб" подготовлены специалистами Центральной научно-методической ветеринарной лаборатории (И.И. Барабанов, Л.С. Минчина, Н.Л. Зимин) и Департамента ветеринарии Минсельхоза России (В.И. Белоусов).

Баранов И.И. ММЗ - Минчина Л.С.